症例

●患者：６０代、女性

●現病歴：2016年9月に検診を受け、子宮筋腫を指摘された。2017年3月に前医を受診。骨盤部単純MRIにて、子宮頸部から体部前壁にかけてT2W1で高信号を示す腫瘤を認めた。2017年4月に精査加療目的で当院受診。

●検体：子宮内膜エンドサイト

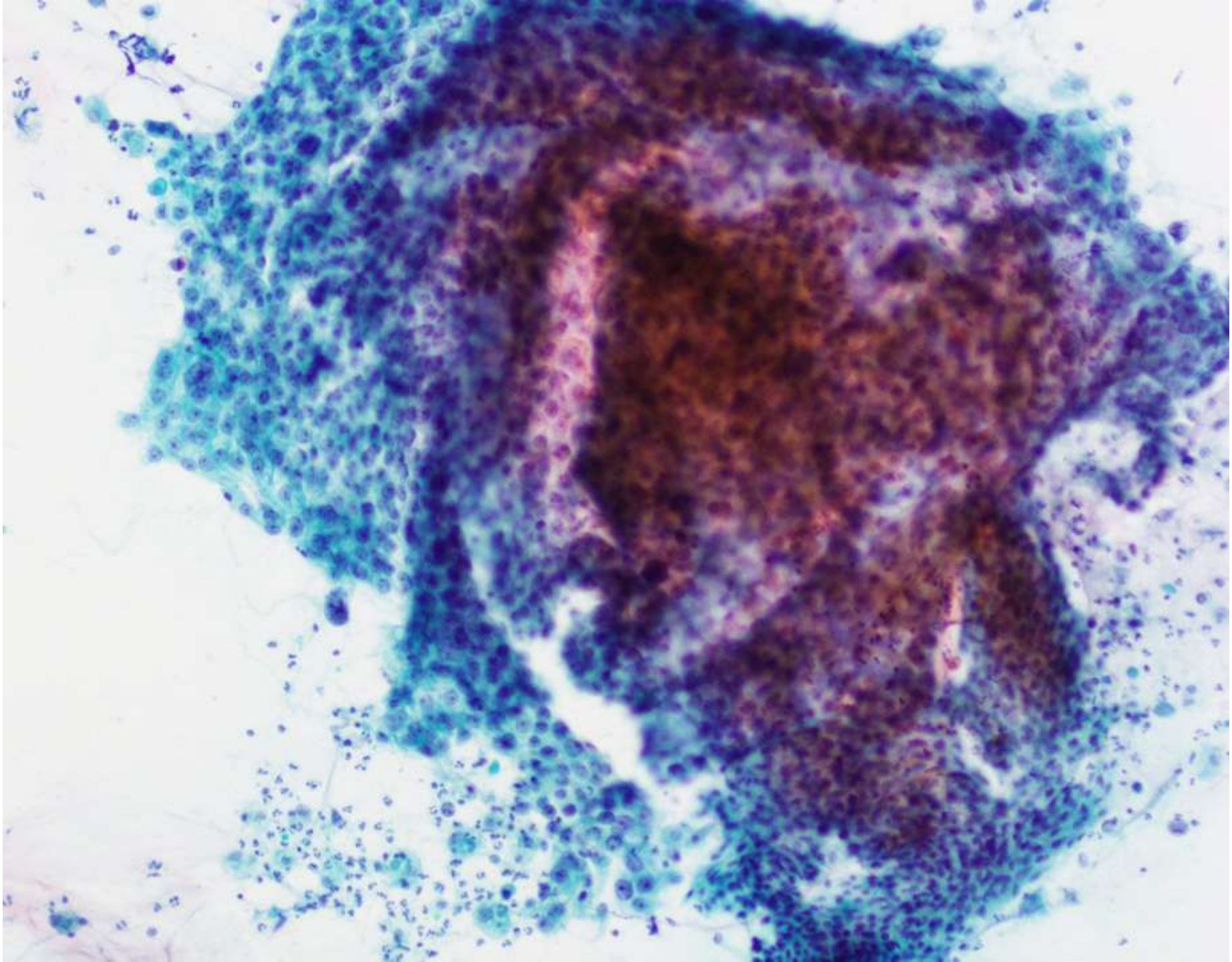

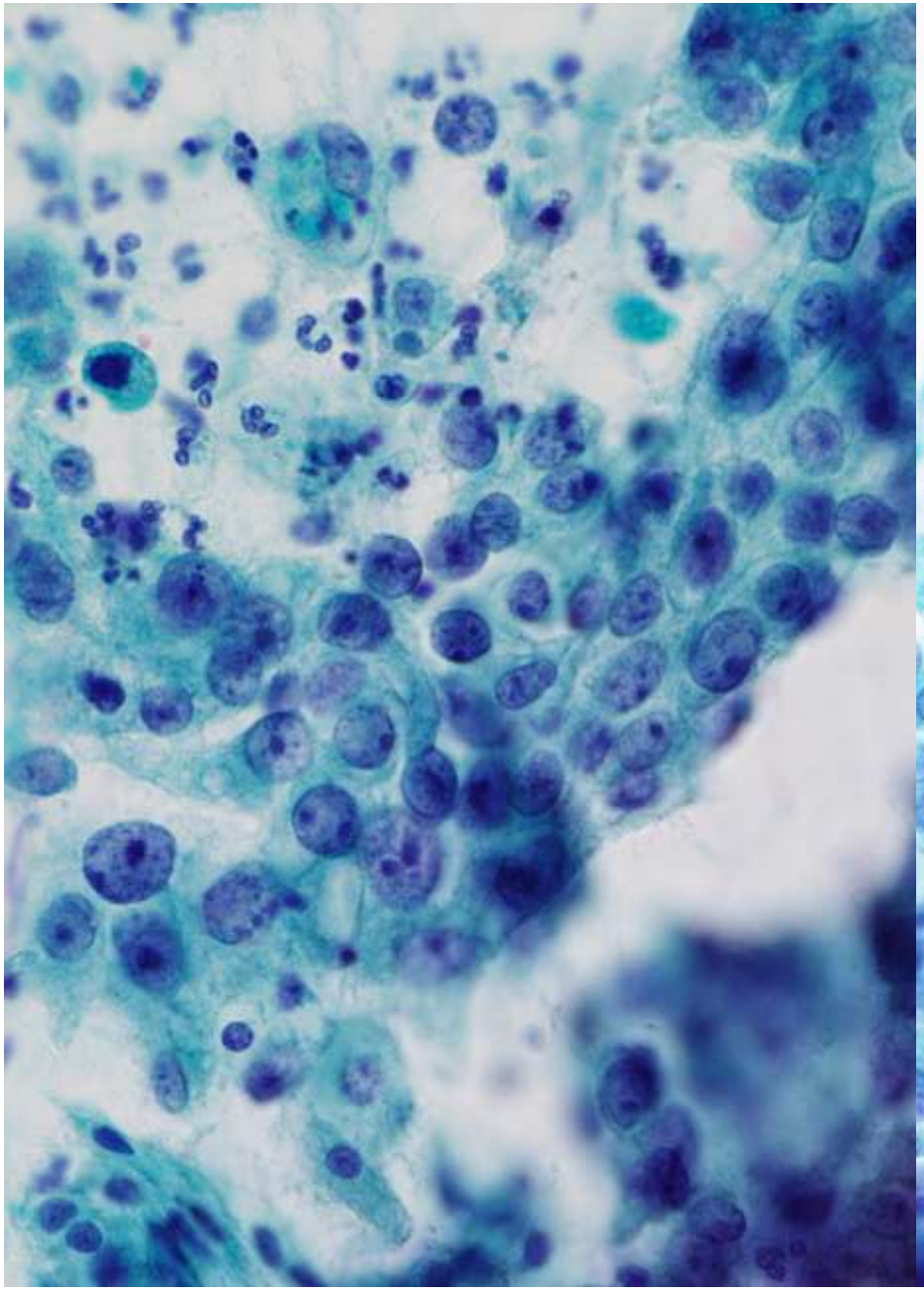
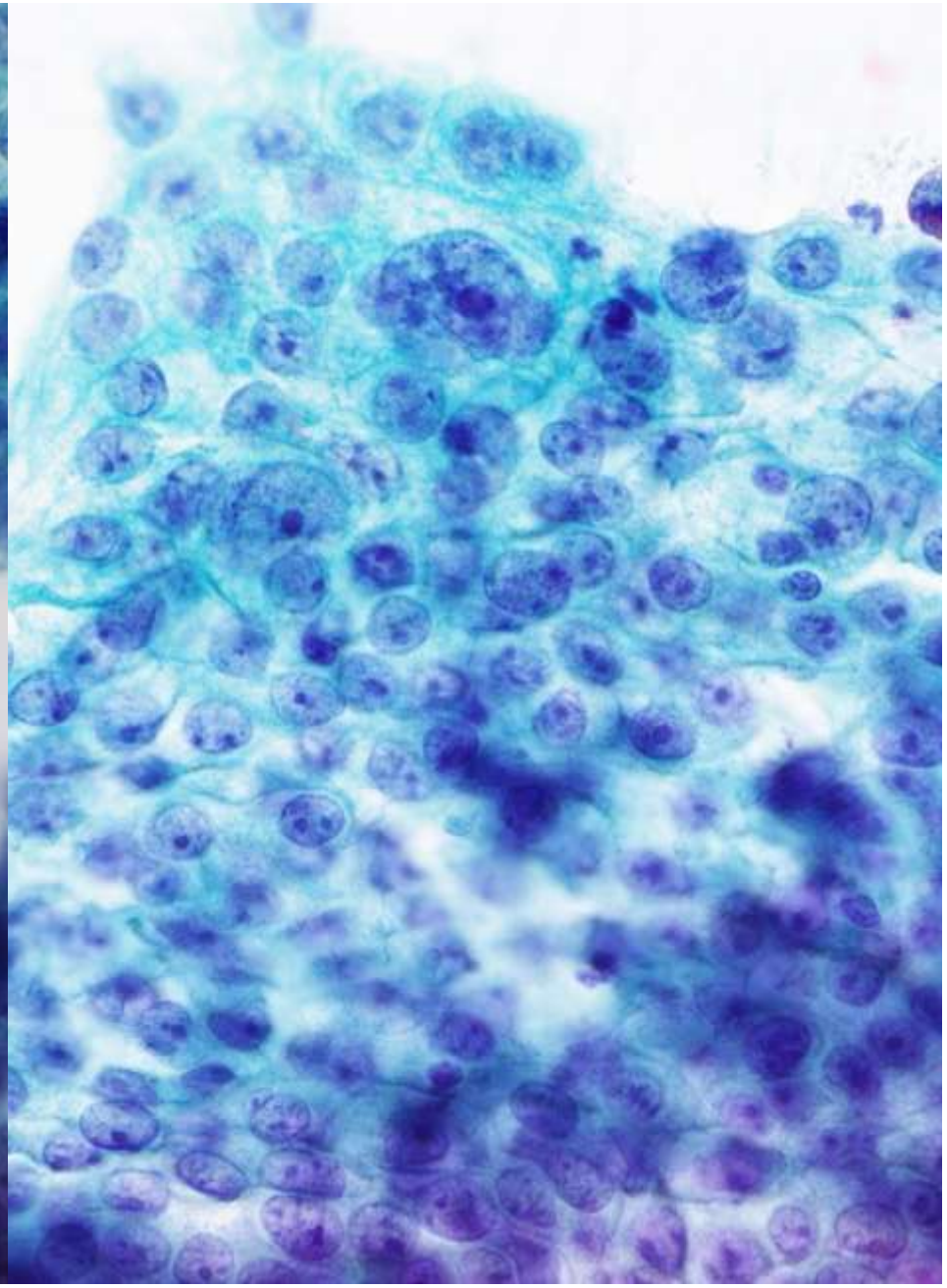

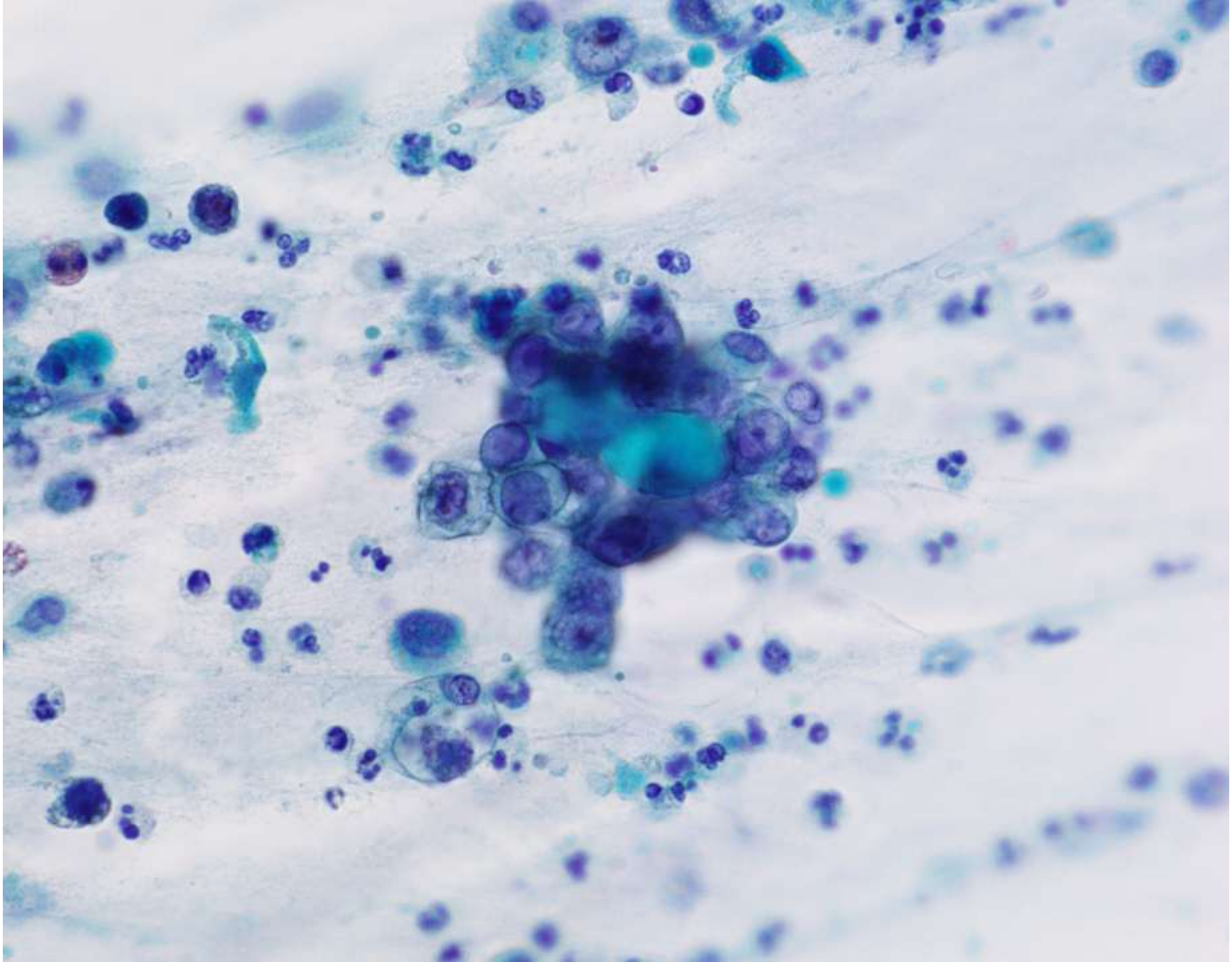

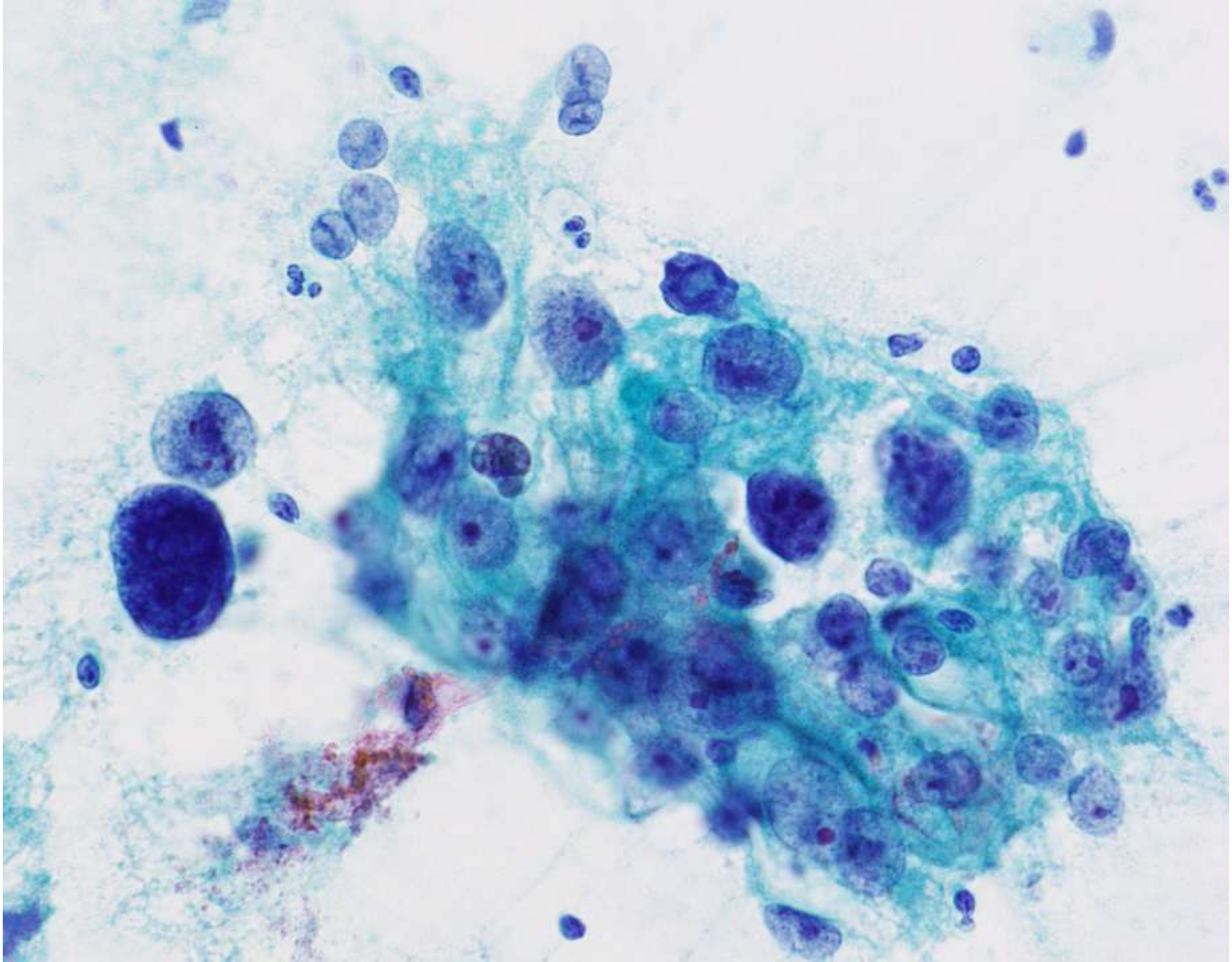

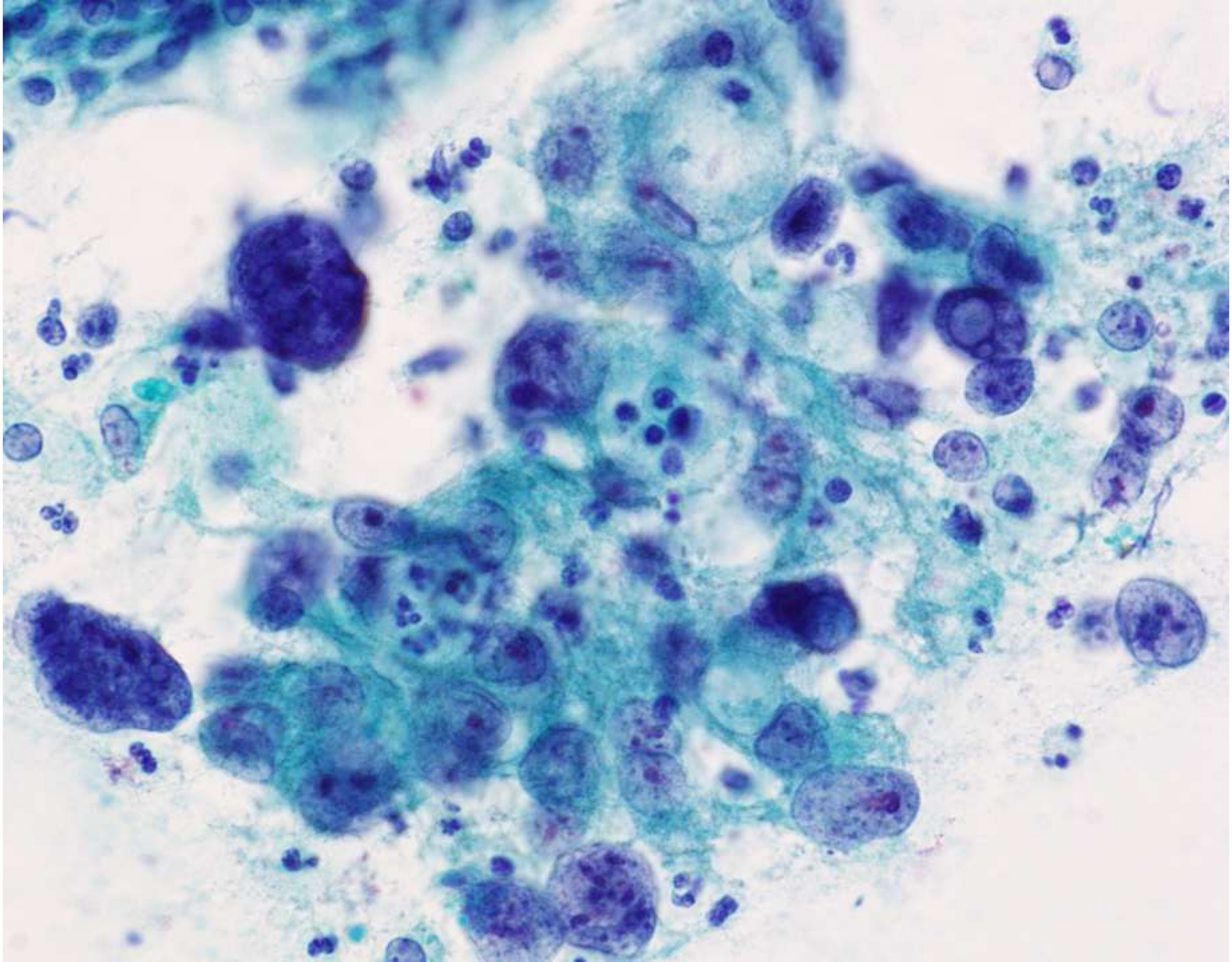

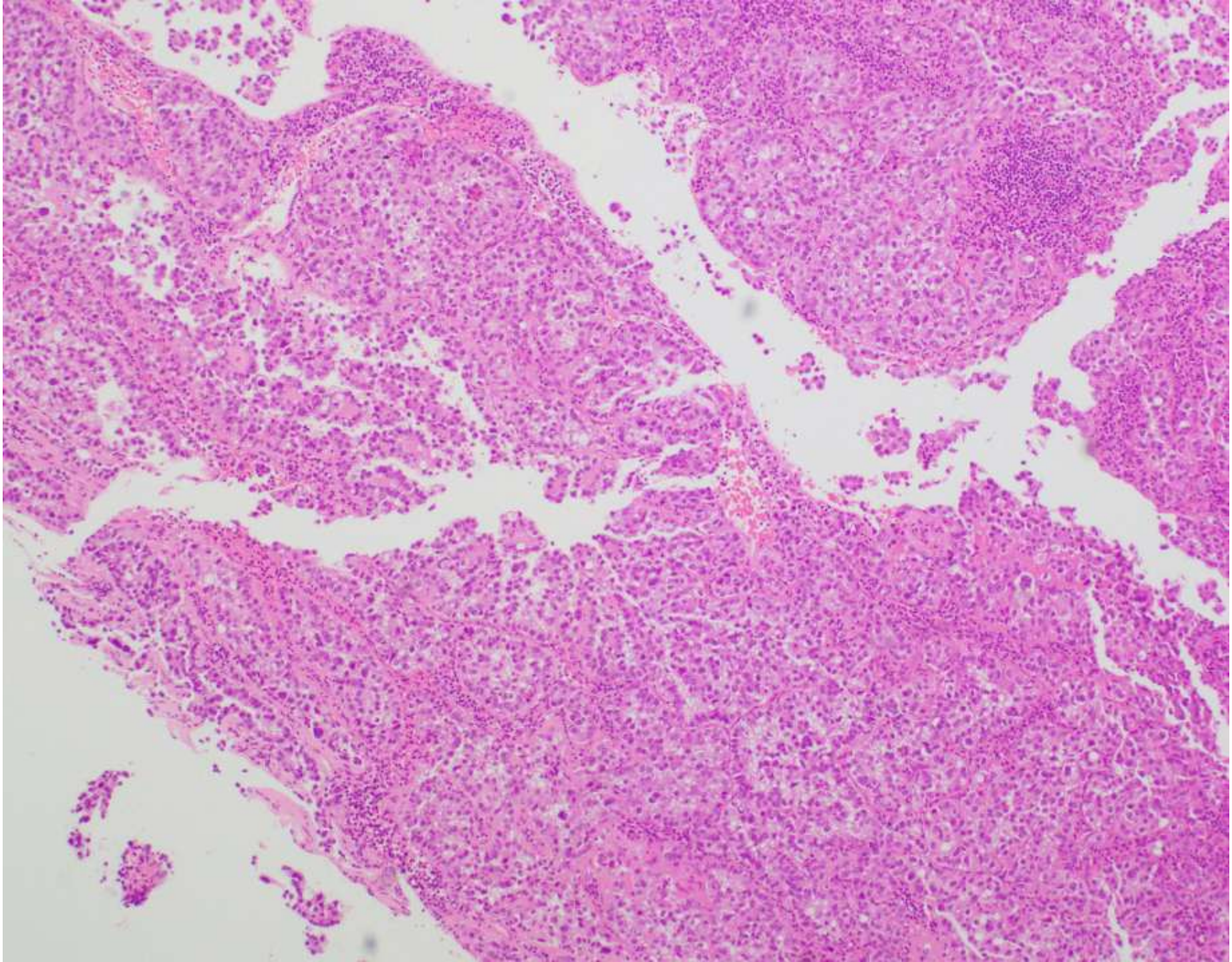

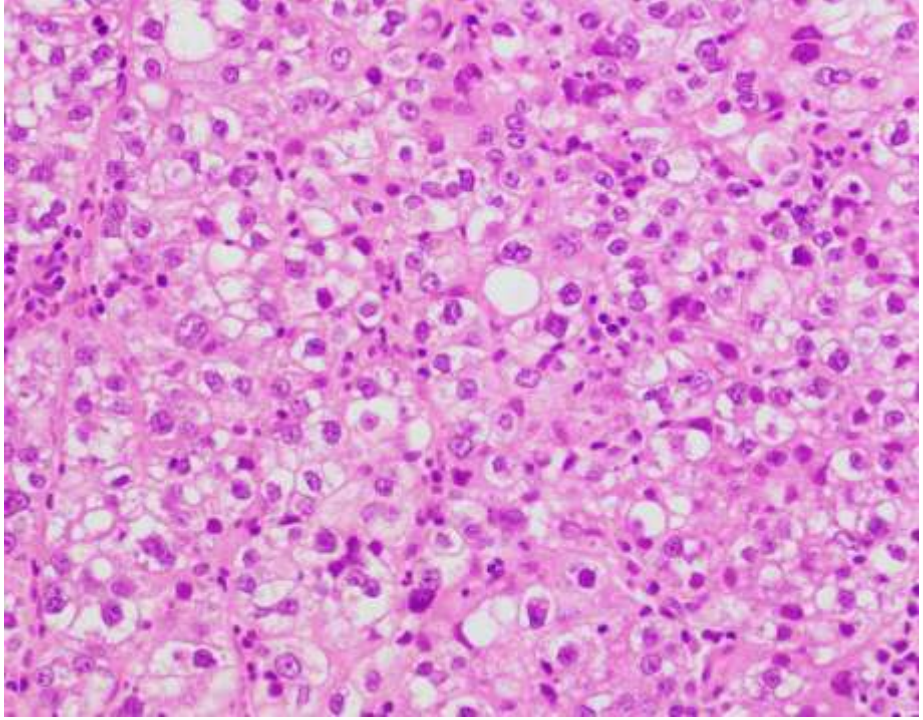
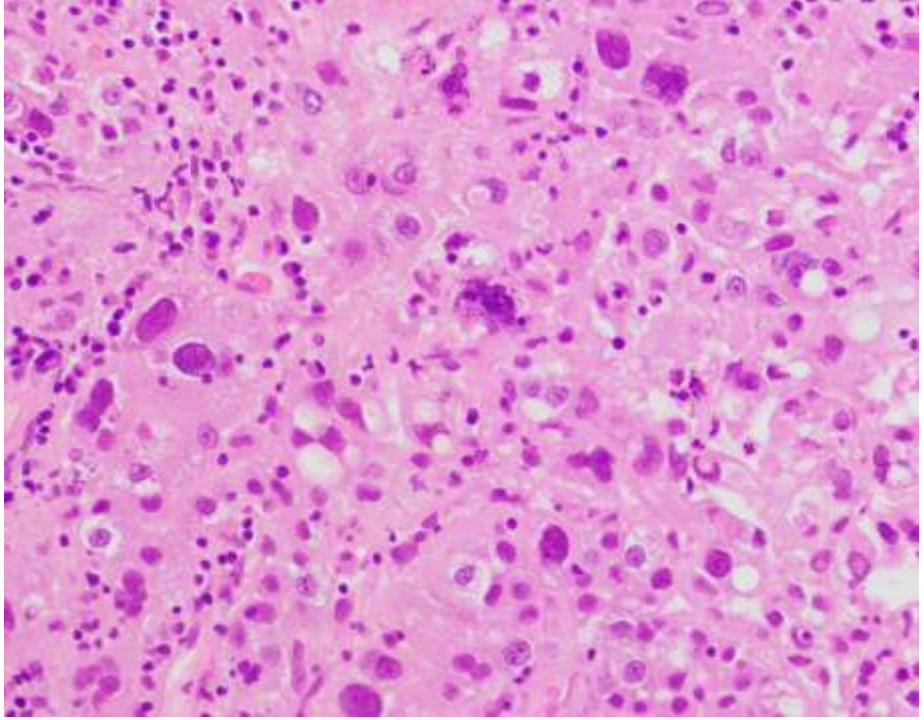
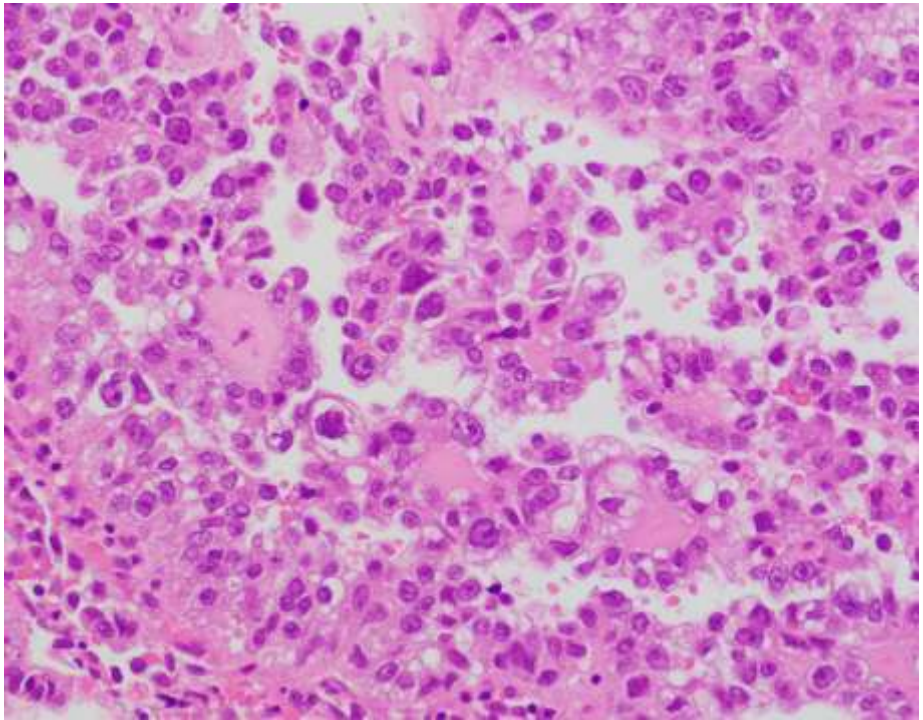
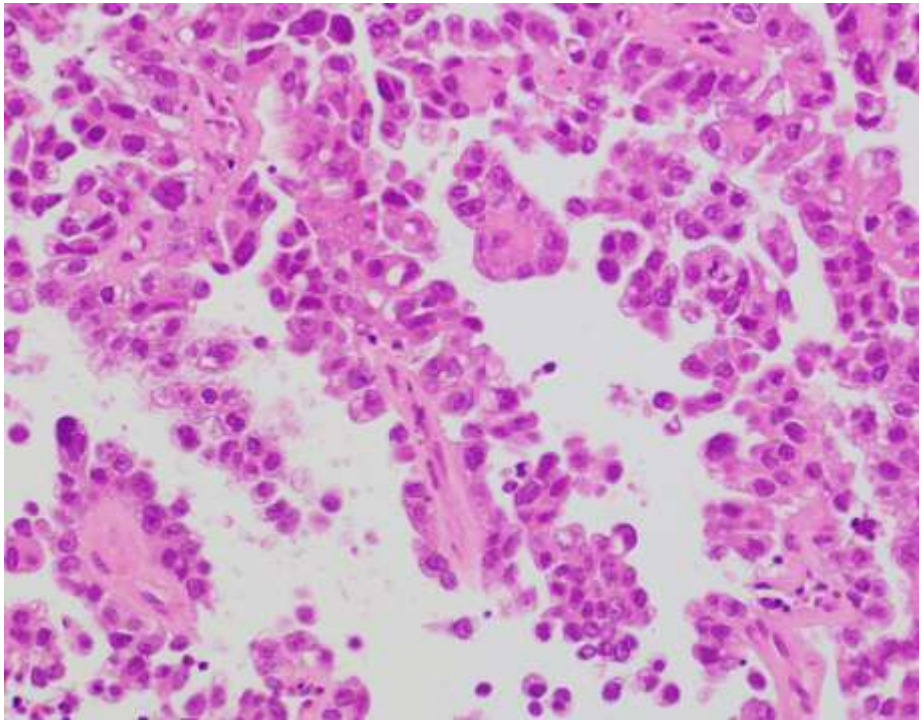

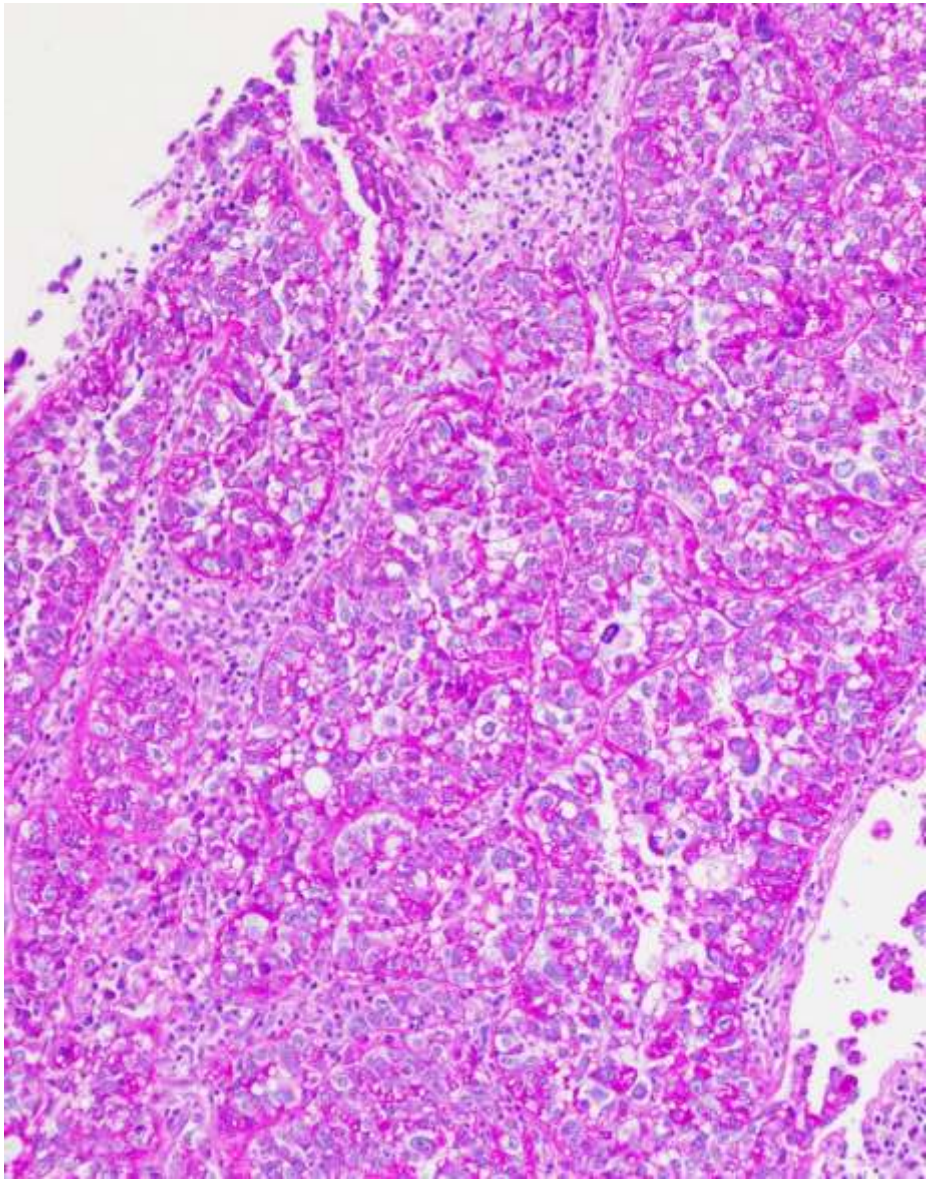

PAS

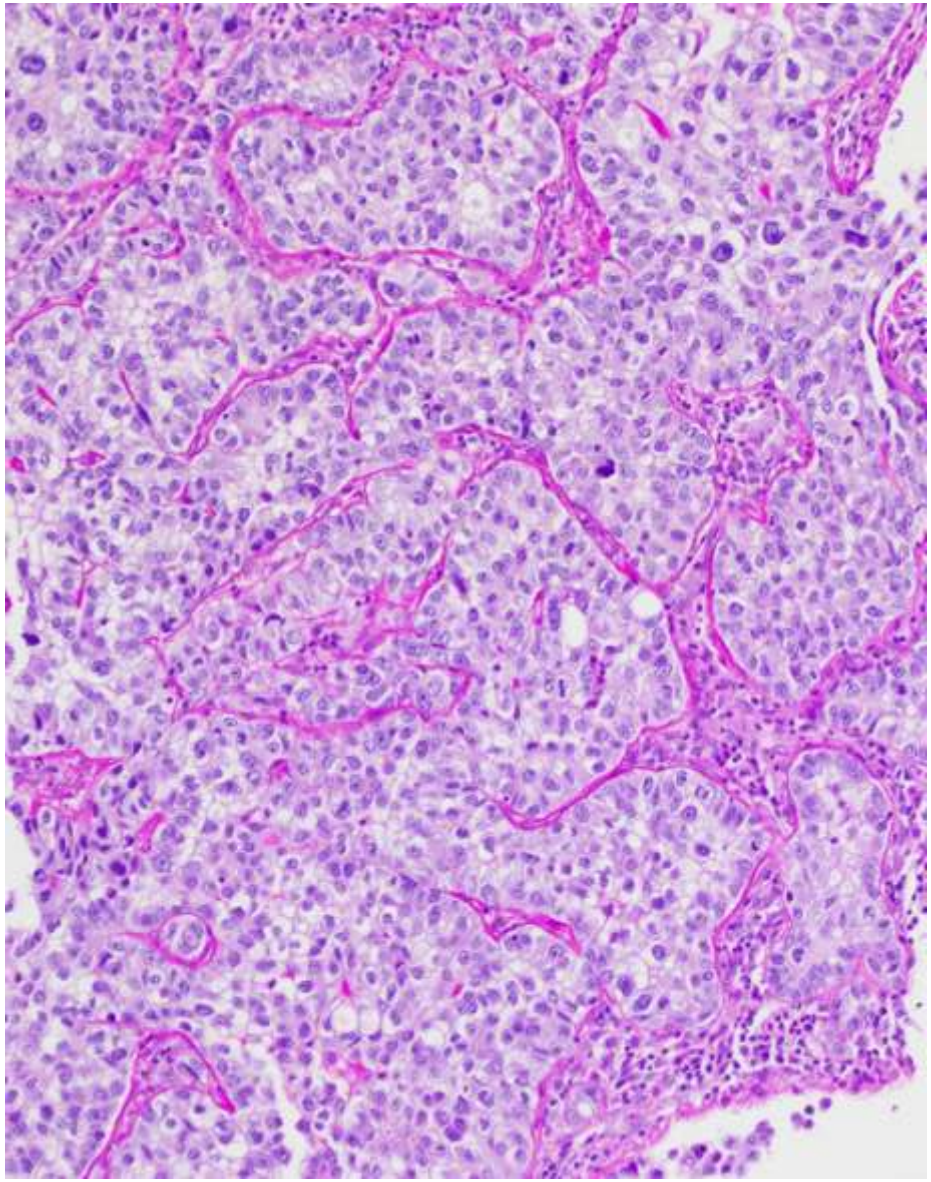

PAS消化

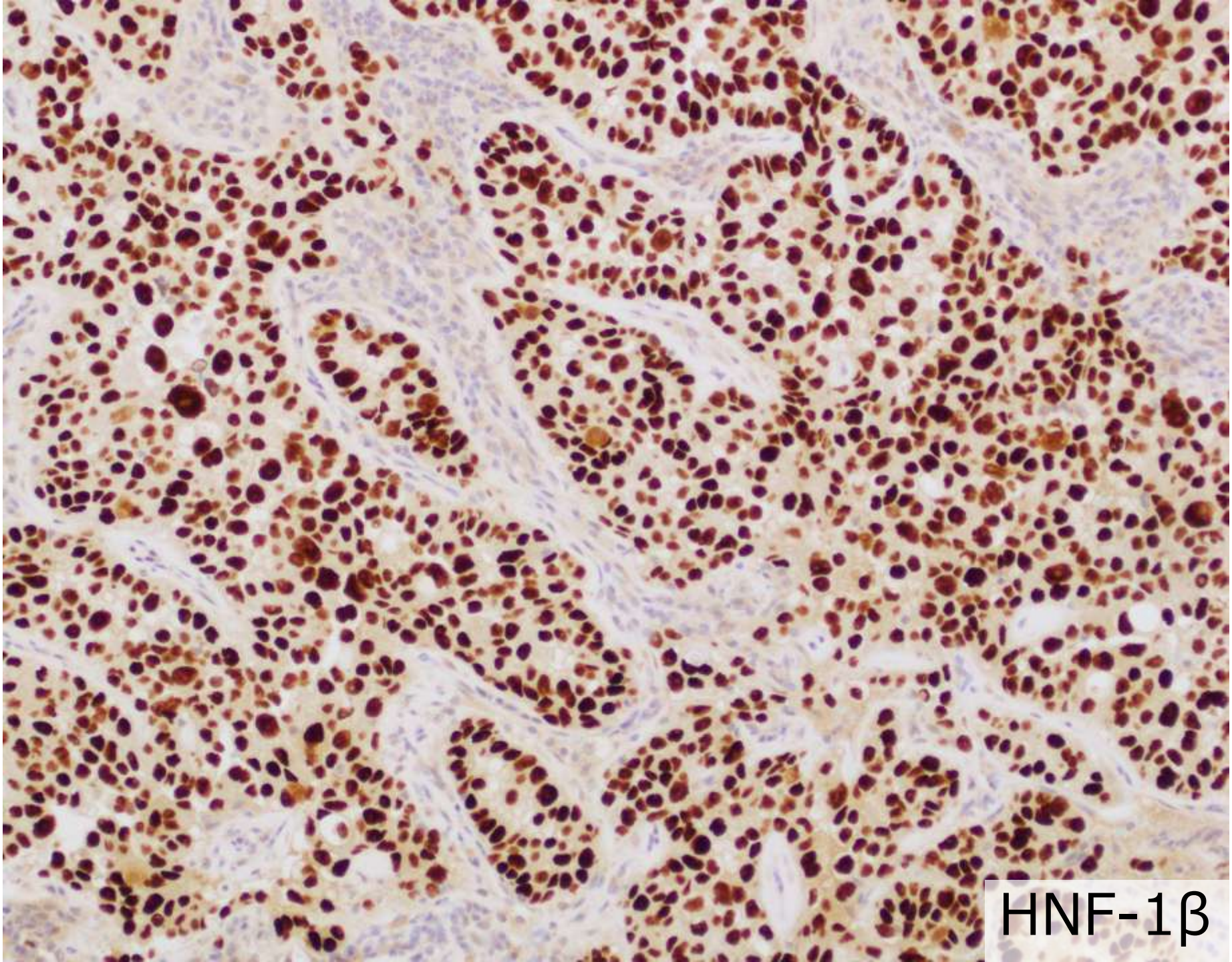
HNF-1β

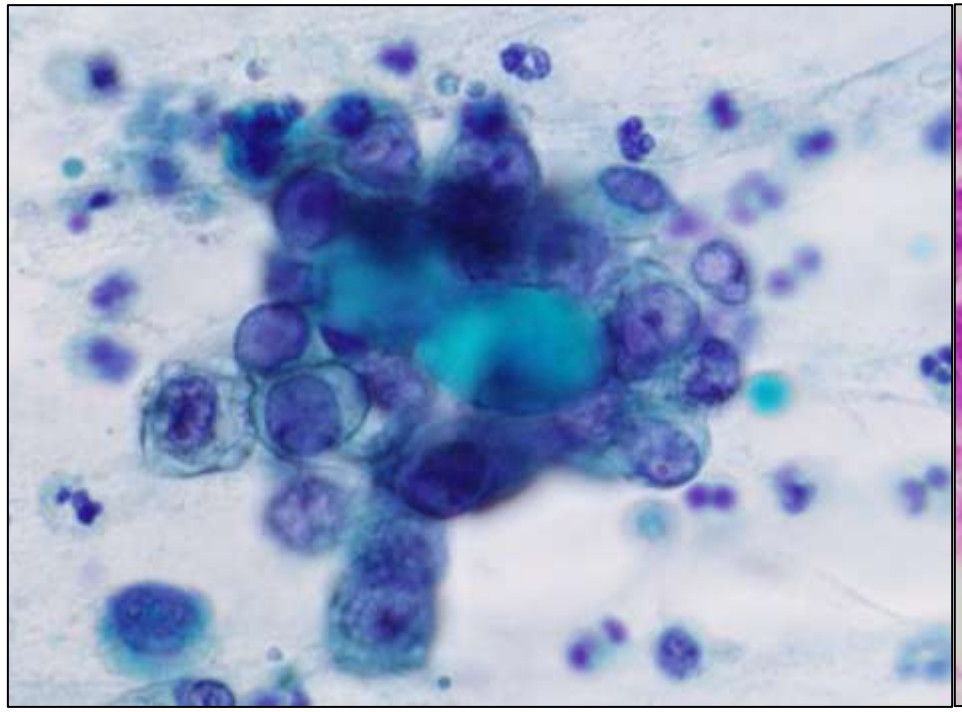
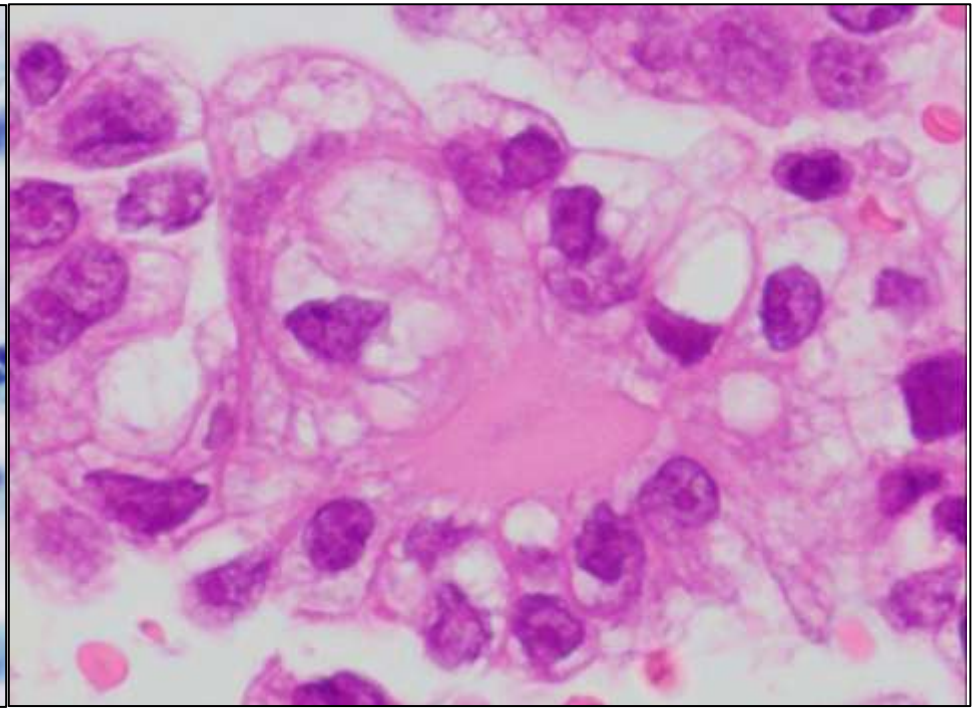
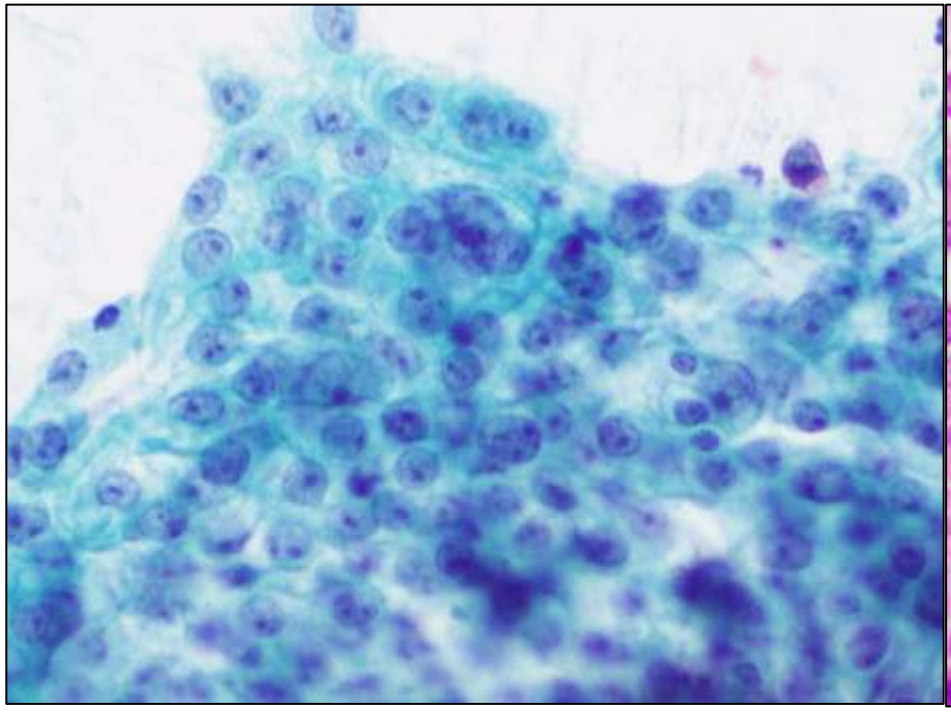
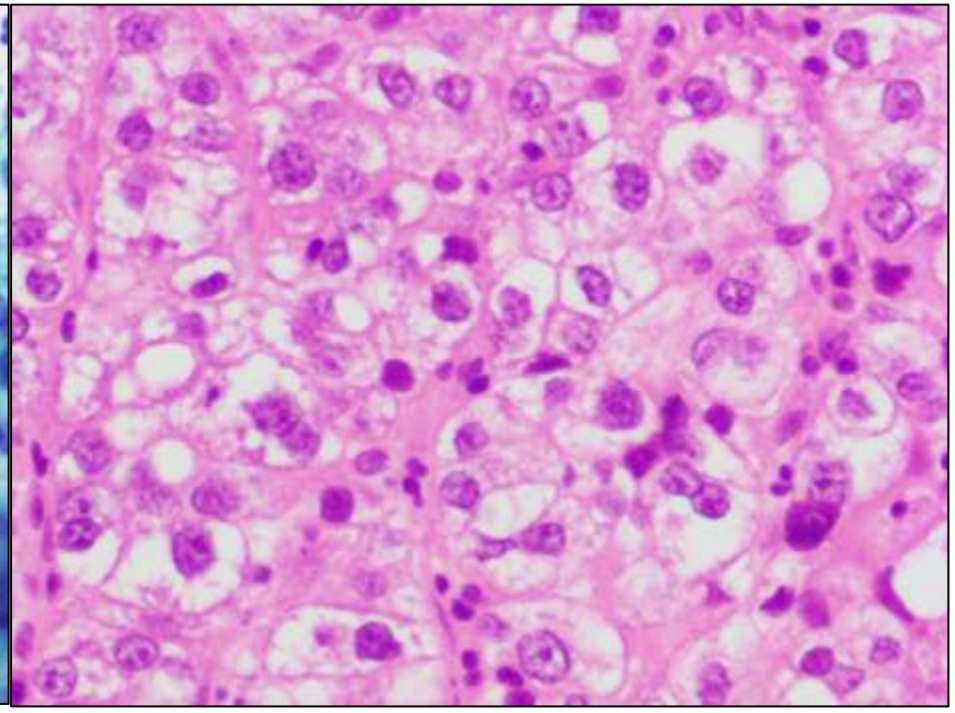

解答

①修復細胞
②類内膜癌（G1）
③類内膜癌（G3）
④漿液性癌
⑤粘液性癌
⑥明細胞癌
⑦癌肉腫

子宮内膜癌のWHO分類 第4版（2014）

類内膜癌	Endometrioid carcinoma
扁平上皮分化型	squamous differentiation
絨毛腺管型	villoglandular
分泌型	secretory
粘液性癌	Mucinous carcinoma
漿液性上皮内癌	Serous endometrial intraepithelial carcinoma
漿液性癌	Serous carcinoma
明細胞癌	Clear cell carcinoma
神経分泌内腫瘍	Neuroendocrine tumors
低悪性度神経内分泌癌	Low-grade neuroendocrine carcinoma
カルチノイド腫瘍	Carcinoid tumor
高悪性度神経内分泌癌	High-grade neuroendocrine carcinoma
大細胞神経内分泌癌	Large cell neuroendocrine carcinoma
小細胞癌	Small cell carcinoma
混合細胞癌	Mixed cell carcinoma
未分化癌	Undifferentiated carcinoma
脱分化癌	Dedifferentiated carcinoma

子宮内膜癌の２つのタイプ

	Ⅰ型	**Ⅱ型**
年齢	閉経前～閉経前後	閉経後
過剰なエストロゲン刺激	**あり**	**なし**
体型	肥満	非肥満
背景内膜	**不規則増殖期内膜** **子宮内膜増殖症**	**萎縮内膜** **EIC**
組織型	**類内膜癌** **粘液性癌**	**漿液性癌** **明細胞癌**
悪性度（分化度）	低（高～中分化型）	高（低分化型）
筋層浸潤	なし～軽度	高度
予後	**比較的良好（予後良好）**	**不良**
遺伝子異常	マイクロサテライト不安定性（30%） PTEN変異（30～50%）	p53変異遺伝子（90%以上）
治療	手術±ホルモン治療 広範なリンパ節郭清なし	手術（リンパ節郭清） 化学療法（組織型によって異なる）

明細胞癌

- 子宮体癌の１～５％でみられる
- エストロゲン非依存性腫瘍で、閉経後に発生しやすい。
- 子宮筋層浸潤や脈管侵襲を伴うことが多く、予後不良である。

（予後は漿液性癌と同等～若干良好で、G3類内膜癌とほぼ同等と考えられている）

- 子宮体部にて明細胞癌自体が比較的稀であるため、免疫組織学的特徴は十分に確立されていないが、ホルモン受容体（ER,PgR）は陰性であることが多い。HNF-1βはほぼ全例で陽性を示す。
- タイプⅠ（類内膜癌、粘液性癌）の子宮内膜癌と治療方針が異なるため、病理診断は診療上の重要な分岐点となりうる。

明細胞癌の特徴的細胞像

●定義
グリコーゲンに富む淡明な細胞質を有する細胞やわずかな細胞質と大型核を有して鋲釘（hobnail）状の形態をとる腫瘍細胞によって構成される腺癌.

◘背景：　萎縮内膜
◘出現パターン：　シート状、管状、乳頭状集塊
◘細胞質：　豊富でライトグリーンに淡染し、グリコーゲンを含むため淡明。
◘核：　円形～卵円形で大小不同あり、時に大型核や多核化もみられる。
◘クロマチン：　細顆粒状で均等分布、核縁の肥厚は少ない。
◘核小体：　好酸性で明瞭
◘特異な細胞像：　鋲釘（hobnail）状細胞の出現が診断に優位。
また時に、細胞集塊がミラーボール様で出現。

鑑別診断

- 修復細胞
- 類内膜癌（G1）
- 類内膜癌（G3）
- 漿液性癌
- 粘液性癌
- 明細胞癌
- 癌肉腫

修復細胞

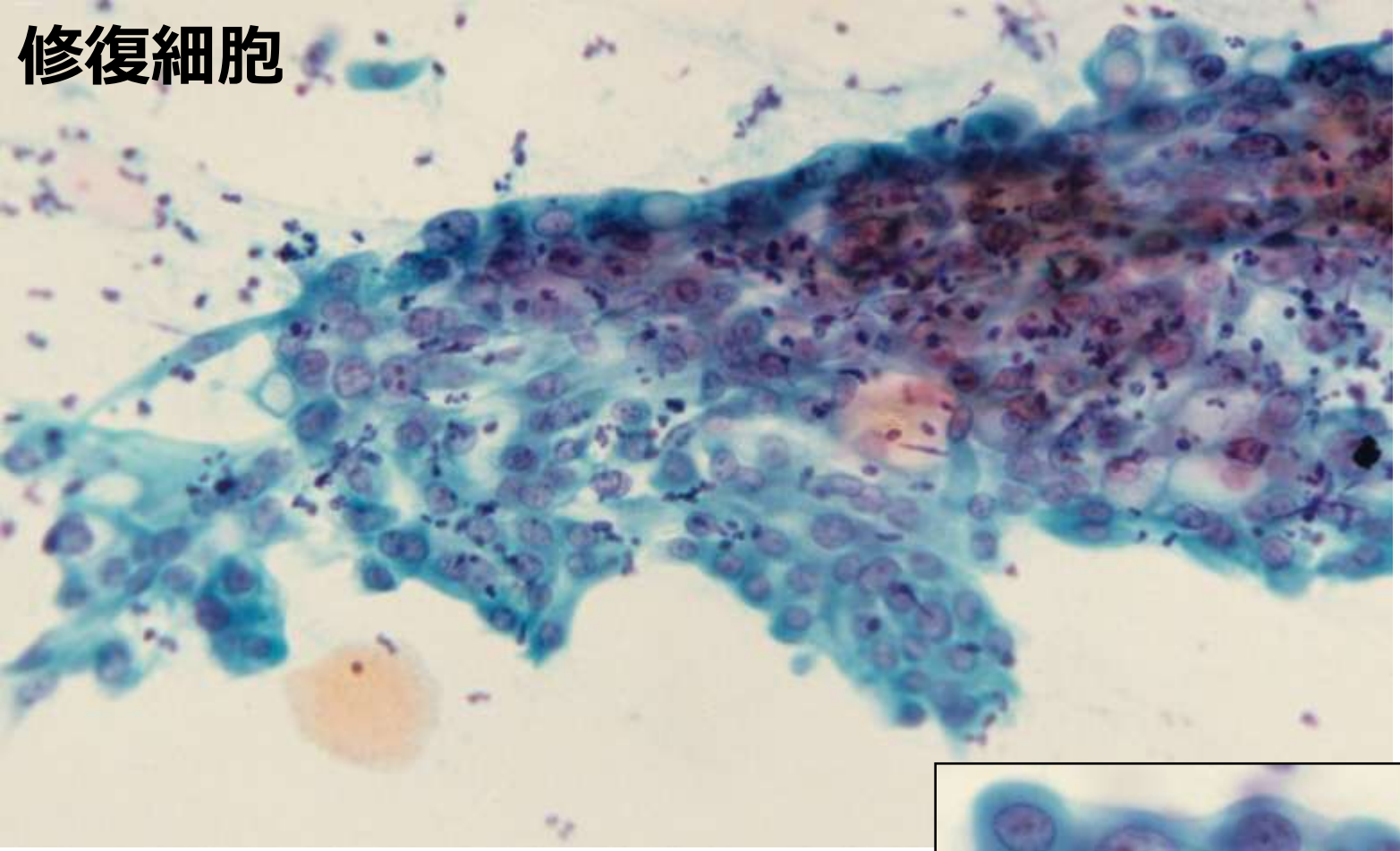

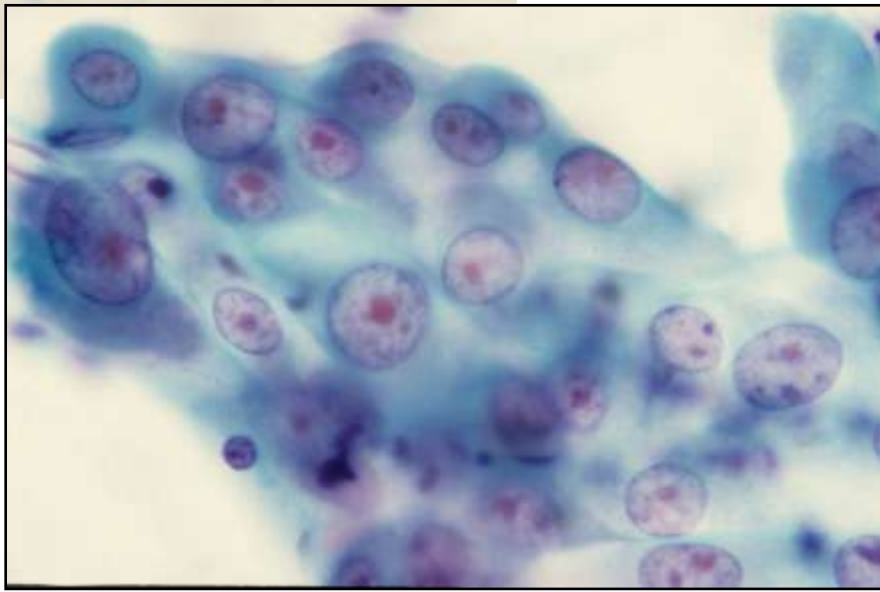

- 細胞質は、豊富でライトグリーン好性，淡染性で引っ張られてもちぎれない
- シート状の配列
- 核は大小不同があり、核縁は均等肥厚
- 核小体は不整形で複数個認める
- クロマチンは細顆粒状で，均等分布
- 悪性細胞と鑑別を要することがある

類内膜癌

● 定義
増殖期内膜腺上皮に類似性を示す腺癌である

- 類内膜癌は子宮体部の中で最も頻度の高い組織型であり、子宮体癌のおよそ８割を占める。
- 多くは管状構造を特徴とし，高分化なものでは内膜腺上皮に類似した円柱状の腫瘍細胞が単層ないし重層化を示して基底膜に垂直に配列し，表層に向かって極性がみられる.
- 子宮内膜異型増殖症（複雑型）とは間質浸潤の有無で区別される.
- 構造異型と細胞異型（主として核異型）によって3つのGradeに分けられる.

  - Grade 1：明瞭な腺管構造が大半を占め，充実性胞巣からなる領域が５%以下.
  - Grade 2：充実性胞巣からなる領域が５%を超えるが５０%以下. ただし，充実性成分が５%以下でも核異型が強い場合.
  - Grade 3：充実性胞巣からなる領域が５０%を超える. ただし，充実性成分が５０%以下でも核異型が強い場合.

類内膜癌（G1）

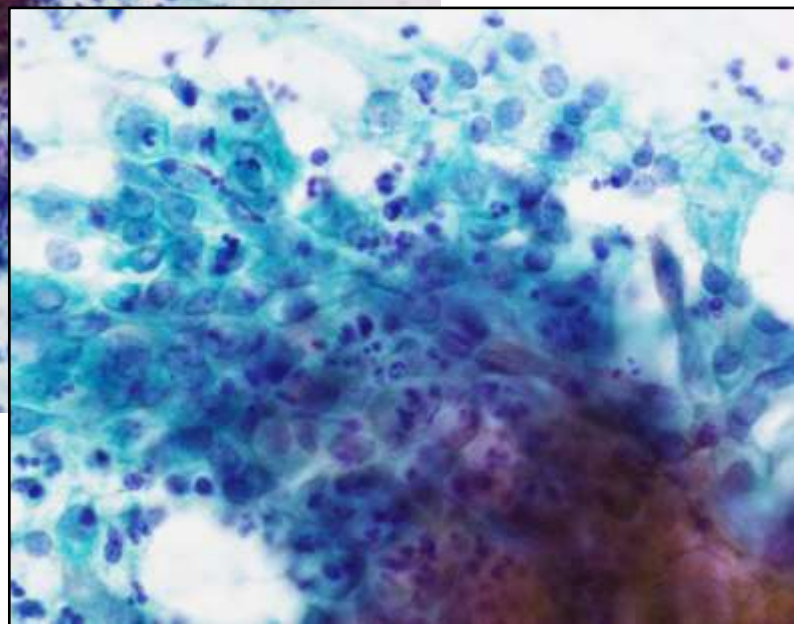

- 結合が強く、 Back to backを模倣する腺管集簇集塊、腺構造の増加を伴う重積異常、配列異常を呈する乳頭状、樹枝状などの構造異常集塊として出現
- 集塊辺縁不整や集塊辺縁の細胞の結合性の低下
- クロマチンは均等分布を呈することが多い
- 好中球取り込み像や扁平上皮化生を伴うことが多い

類内膜癌（G3）

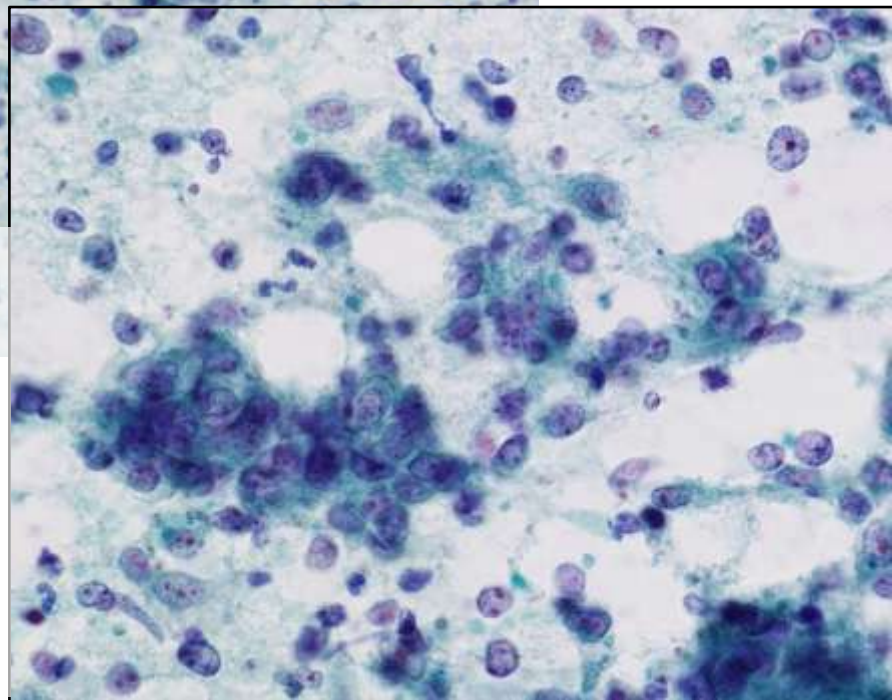

- 腺様配列を示すことが少なく、極性の消失が著明となる。結合性が弱く、散在性の孤立性細胞が目立つ
- 細胞は大型化し、核の増大、大小不同、核縁肥厚、核形不整、クロマチンは不均等分布を示し、核小体腫大著明
- 核異型が強くなると、癌肉腫との鑑別が困難な場合がある

漿液性癌

●定義

高度な異型を示す腫瘍細胞の複雑な乳頭状増殖や芽出buddingを特徴とする腺癌

- 子宮体癌の2～10%でみられる。
- 卵巣では低異型度と高異型度の2種類の漿液性癌の存在が認められているが、子宮では低異型度の漿液性癌は知られていない。
- 60歳以上の閉経後患者に発生する例が典型的だが、閉経前での発生も稀ではない。
- しばしば，高齢者の内膜ポリープにみられることがある.

漿液性癌

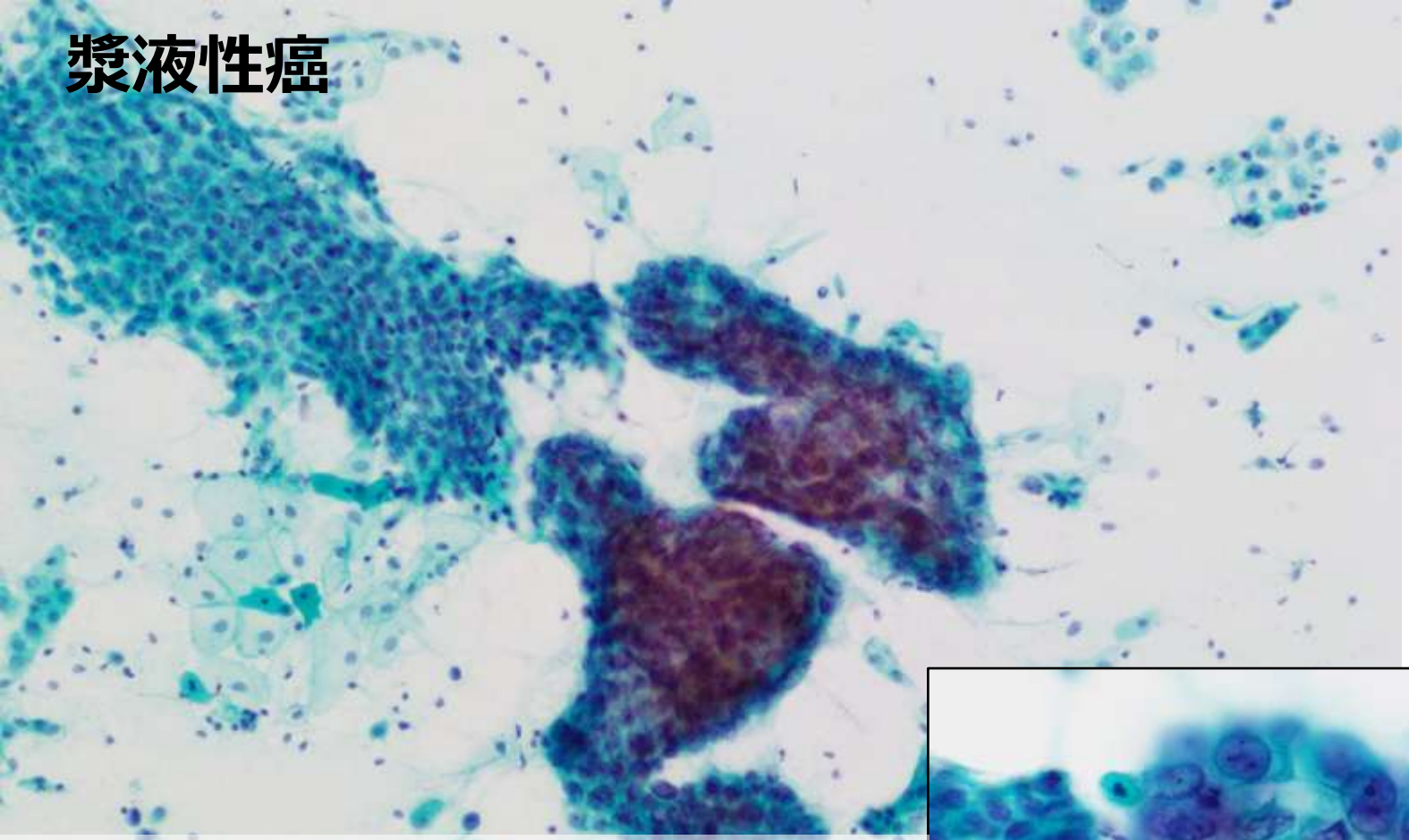

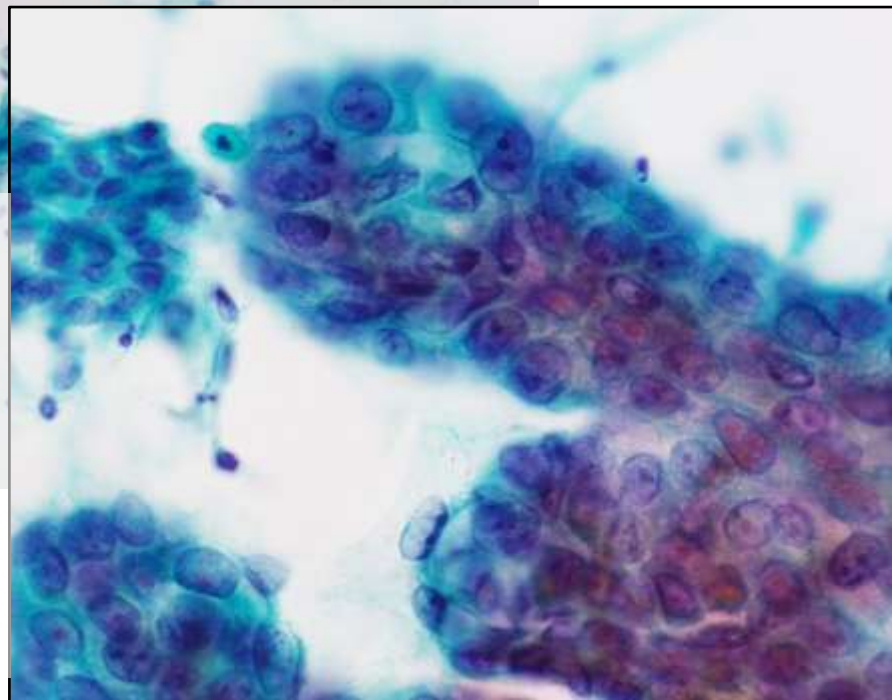

- 強い核異型を示す異型腺細胞が重積し微小乳頭状や八つ頭状を呈する大小の細胞集塊。
- 核は円形～類円形、一部不整で増大し、大小不同、時に多核化を伴う。
- クロマチンはやや不均一な分布を示し、核縁肥厚を認める。
- 砂粒体がみられる。（頻度は卵巣原発例に比して低い）

粘液性癌

● 定義

子宮体癌取り扱い規約ではほとんどの腫瘍細胞が細胞質内に豊富な粘液を含む腺癌と定義されており、WHO分類第４版では細胞質内に粘液を含む腫瘍細胞が50%を超えるものとされている。

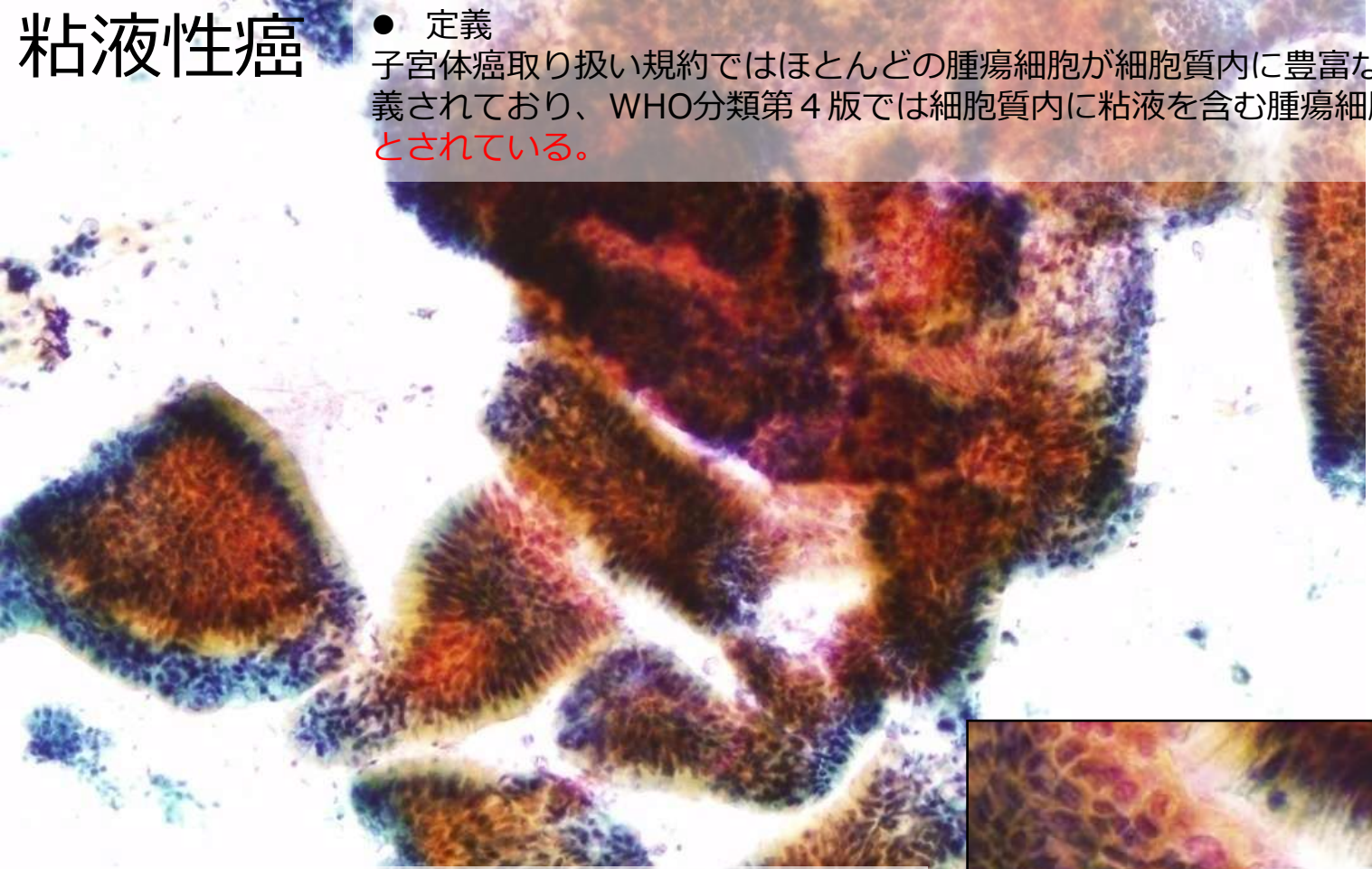

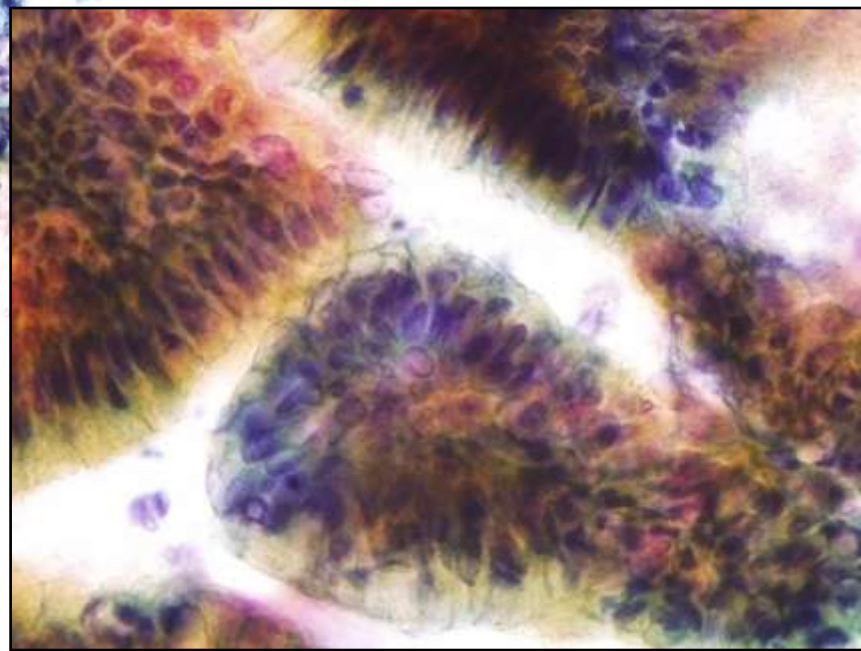

- 背景に粘液が多く、個々の細胞は細胞質に多量の粘液を有し、核の腫大傾向、微細なクロマチンを呈する。
- 不規則重積集塊や腺密集像などの構造異型を伴う集塊が出現。また癌細胞の集塊に内膜間質細胞は認めないか存在してもわずかな量であることなどで、構造異型を把握することが重要である。

癌肉腫

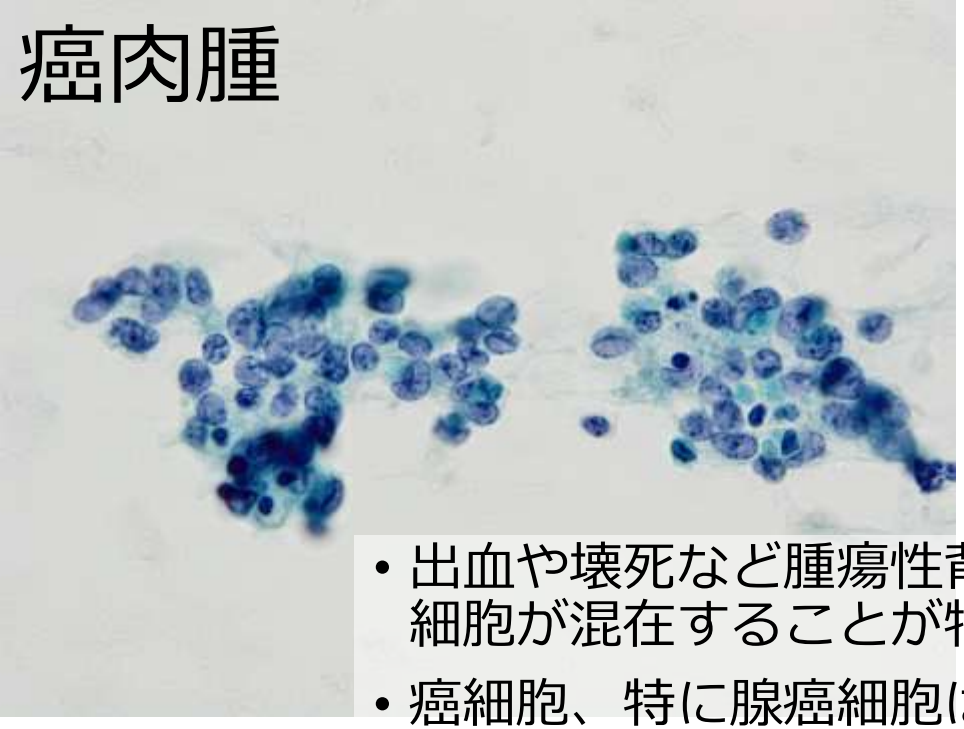

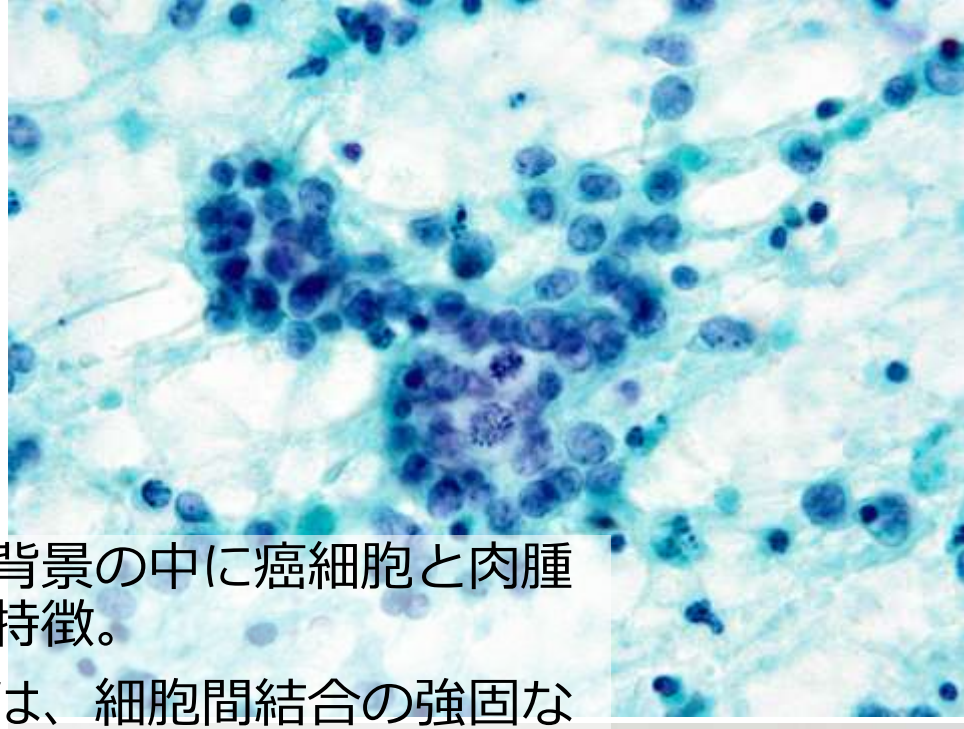

- 出血や壊死など腫瘍性背景の中に癌細胞と肉腫細胞が混在することが特徴。
- 癌細胞、特に腺癌細胞は、細胞間結合の強固な立体的配列を示す細胞集団として出現し、その輪郭は明瞭。共存する肉腫細胞は結合性が弱く、孤立散在性で、時に多種多様な細胞像を示す。



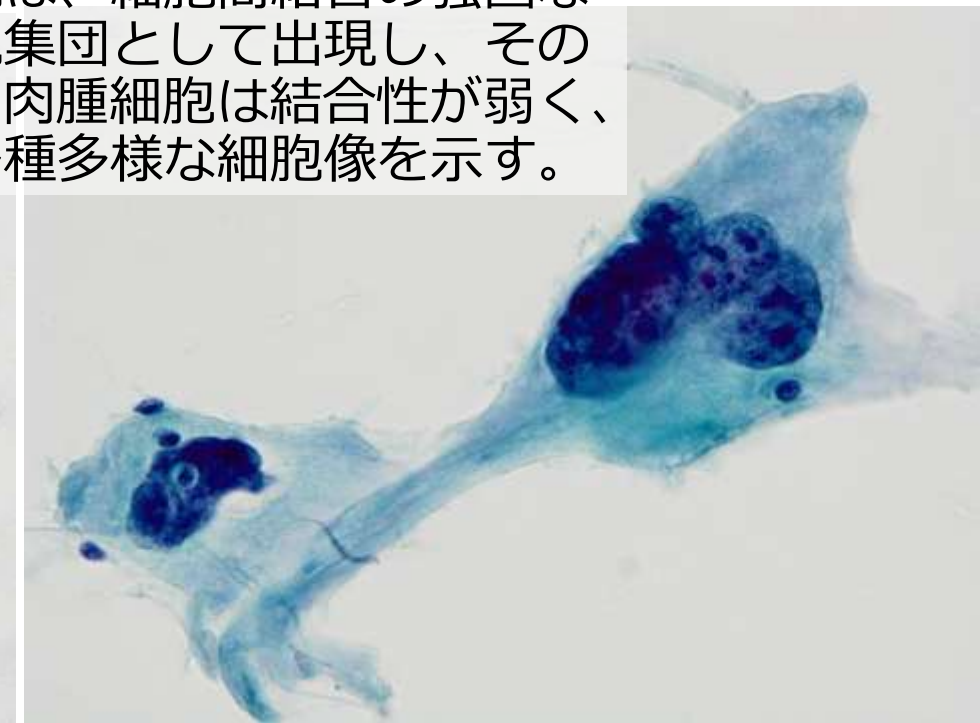

子宮体癌　鑑別のための免疫染色

	類内膜癌 G1,G2	類内膜癌 G3	漿液性癌	明細胞癌
ER	＋	＋	±	－
PgR	＋	＋	±	－
p53	－	＋	＋	－
p16	－	－	＋	－
HNF-1β	－	－	－	＋
Glypican3	－	－	－	＋

鑑別腫瘍の鑑別点

		明細胞癌	類内膜癌（G3）	漿液性癌
出現像		シート状 管状 乳頭状	結合性が弱く孤立散在性	小乳頭状 八つ頭状
背景		萎縮内膜	炎症性 壊死性	萎縮内膜 腫瘍性
細胞質		豊富 ライトグリーンに淡染 明調		
核	形	円形～卵円形	類円形	円形～類円形
	大小不同	高度	軽度～中度	高度
	核小体	好酸性、大型、明瞭	明瞭	明瞭
	クロマチン	細顆粒状 均等分布	不均等分布	顆粒状 やや不均等分布
その他		鋲釘（hobnail）状 Collagenous stroma ミラーボール状		砂粒体 核分裂像